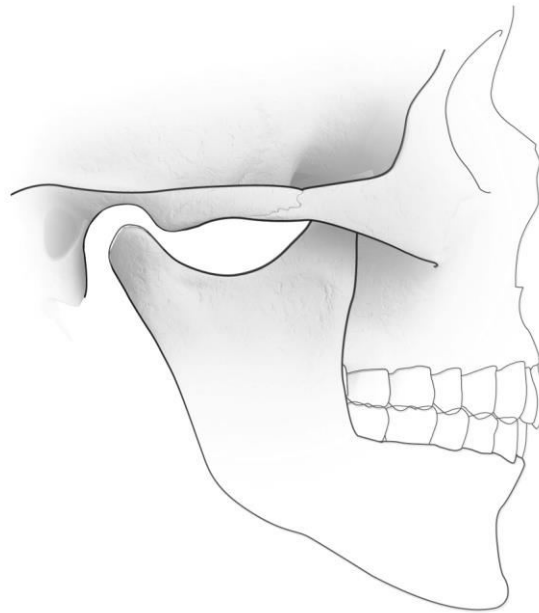


## Schisis (“hazelip”)



## Schisis

Sommige kinderen worden geboren met een spleet van de lip en/of de kaak en het gehemelte. Dit heet schisis. Deze aangeboren afwijking, die in de volksmond vaak "hazelip" of "open gehemelte" heet, komt bij 1 à 2 op de 1.000 kinderen voor. Daarmee is schisis in aantal één van de belangrijkste aangeboren afwijkingen.

### Hoe ontstaat schisis?

Een gespleten lip/kaak ontstaat tussen de zesde en de negende week van de zwangerschap, een gespleten gehemelte rond de tiende à twaalfde week. De oorzaak van deze groei-afwijking is niet helemaal duidelijk. Algemeen wordt aangenomen dat de schisis zich ontwikkelt op grond van een erfelijke aanleg. Echter, invloeden van buitenaf spelen ook een rol. Hoe de overerving precies in zijn werk gaat en wat de invloeden van buitenaf zijn gedurende de zwangerschap is nog altijd niet duidelijk.

Het betekent overigens niet dat men geen erfelijkheidsadviezen kan geven. Instituten voor erfelijkheidsadvies kunnen ouders informatie verstrekken over wat in hun geval bij een volgend kind de kans is op schisis.

### Soorten schisis

Er bestaan verschillende vormen van schisis die in diverse combinaties voorkomen. Sommige kinderen worden geboren met alleen een spleet in de lip (cheilo-schisis) of in de lip en kaak (cheilo-gnatho-schisis), anderen hebben alleen een spleet in het gehemelte (palato-schisis) en ook kunnen de lip, de kaak en het gehemelte tegelijk zijn aangedaan (cheilo-gnatho-palatoschisis). De lipspleet (cheilo-schisis) en de kaakwalspleet (gnatho-schisis) kunnen enkelzijdig (simplex) en dubbelzijdig (duplex) voorkomen.

### Welke specialisten behandelen kinderen met schisis?

Schisiskinderen zullen tot ongeveer hun 18e levensjaar door een aantal specialisten behandeld en gecontroleerd worden. Het is belangrijk dat de behandelingen op elkaar worden afgestemd. Ze kunnen dan op het meest geschikte moment in de groei en ontwikkeling van het kind plaatsvinden. De specialisten die deze schisiskinderen en hun ouders begeleiden, werken meestal in teamverband: het schisisteam. In Nederland is een groot aantal van deze schisisteams werkzaam, met een goede geografische spreiding. De volgende specialisten, in alfabetische volgorde, kunnen

deel uitmaken van het team: de foniater (spraakarts), de mond-, kaak- en aangezichts chirurg (MKA-chirurg), de keel- neus- en oorarts, de kinderarts, de klinisch geneticus (erfelijkheidsdeskundige), de logopedist, de maatschappelijk werker, de mondhygiënist, de orthodontist, de plastisch chirurg, de prothetist, de psycholoog en de secretaresse.

### **De behandeling**

In de meeste centra wordt begonnen met het sluiten van de lipspleet. Hiervoor zijn enkele goede redenen op te noemen. Om te beginnen is het buitengewoon prettig voor de ouders wanneer de meest zichtbare afwijking spoedig gecorrigeerd wordt. Bovendien zal het sluiten van de lipspleet een natuurlijke correctie van een afwijkende kaakboog tot gevolg kunnen hebben door de invloed van de spieren op het onderliggende skelet.

De lipsluiting wordt vaak gecombineerd met sluiting van het voorste deel van de gehemeltepleet, indien aanwezig. Er bestaat ook een behandelprotocol waarbij na 3 maanden alleen de lipspleet wordt gesloten en in een later stadium de gehemeltepleet. Dit is gunstig voor een onbelemmerde groei van de bovenkaak (maxilla) door het ontbreken van littekenweefsel. In beide behandelprotocollen is een pre-operatieve orthodontische behandeling opgenomen. Op die manier wordt een betere vorm van de tandboog gecreëerd, waardoor de chirurgische correctie vergemakkelijkt wordt. De voedingsproblemen worden gereduceerd, omdat het orthodontische apparaatje het gehemeldefect min of meer afsluit. Het beste resultaat wordt bereikt als deze orthodontische behandeling zo vroeg mogelijk aanvangt. Dit houdt verband met de zeer snelle groei in de eerste levensmaanden.

De gehemeltepleet wordt meestal gesloten als de patiënt tussen 6 maanden en 2 jaar is. Over dit tijdstip bestaan echter zeer uiteenlopende opvattingen. Ten behoeve van de spraakontwikkeling is een vroege sluiting van het gehemelte gunstig. Om eventuele schade aan de groei van de bovenkaak door littekenweefselvorming te beperken, heeft sluiting op een later tijdstip echter de voorkeur.

De bemoeienis van de MKA-chirurg bij de behandeling van een patiënt met schisis is in de eerste levensjaren van de patiënt beperkt. Meestal is het dan alleen noodzakelijk een teveel aan tanden, welke bij de schisispatiënt frequent worden gezien, te verwijderen. Dit is nodig om een goede doorbraak van de blijvende tanden niet te belemmeren. Het bot wordt in deze fase ongemoeid gelaten om een ongehinderde uitgroei van de bovenkaak mogelijk te maken.

Na de chirurgische ingrepen in de eerste levensjaren van de patiënt resteert er nog een benig defect van de kaakwal (gnatho-schisis) en van het harde gehemelte (palato-schisis). In dit defect in de kaakwalspleet is stug slijmvlies aanwezig. Soms bestaat er ook een duidelijke open verbinding van de mondholte naar de neusholte. Deze opening is dan meestal gelokaliseerd in het voorste deel van de kaakwal en loopt over de kaakwal naar het harde gehemelte. De patiënt kan als klacht hebben, dat er bij het drinken vocht in de neus komt of omgekeerd neussecret in de mond. Tevens wordt de spraak nadelig beïnvloed door deze communicatie. Bij röntgenonderzoek blijkt er vaak een veel groter botdefect aanwezig te zijn

dan de klinisch waarneembare situatie doet vermoeden. Het vervaardigen van een CT-scan kan hierover waardevolle informatie verschaffen.

Door opvullen van het aanwezige defect in de kaakwal, met bot genomen uit de onderkaak, bekkenkam of rib, wordt de continuïteit van de kaakwal hersteld en de perforatie naar de neus gesloten. Deze operatie gebeurt meestal tussen het achtste en twaalfde levensjaar. Het tijdstip wordt over het algemeen bepaald door de grootte van de wortel van de blijvende hoektand. Deze mag niet verder dan 2/3 zijn afgevormd.

De voordelen van deze botplastiek in de kaakwalspleet zijn:

- Stabiliseren van de bovenkaak.
- Afsluiten van een verbinding tussen de mond en neus.
- Opbouwen van de bovenkaak voor de tandheelkundige en orthodontische vervolgbehandeling.
- De mogelijkheid voor de hoektand om in een normale positie in de bovenkaak door te breken. In bijna alle gevallen dient deze doorbraak orthodontisch begeleid te worden.
- Ondersteuning van de neusvleugel aan de zijde van de schisis, waardoor een eventuele uitwendige neuscorrectie wordt vereenvoudigd.

Ondanks de verbeterde behandelingsmogelijkheden en de intensieve begeleiding door de specialisten van het schisisteam, zien we na de adolescentie bij de schisispatiënt helaas vaak nog een aantal kenmerkende afwijkingen:

- Naar achteren liggen van het middenveld van het gezicht (retrognathie), ten gevolge van een onderontwikkeling van de bovenkaak.
- Een zogenaamde omgekeerde of negatieve liptrap, ten gevolge van deze onderontwikkeling.
- De kenmerkende neusvorm met een kort collumnella en een afgeplatte neuspunt.
- Stoornissen in de occlusie (het contact van de tanden in de boven- en onderkaak), die meestal bestaan uit een omgekeerde frontrelatie.

Voor de chirurgische correctie van de retrognathie bij de volgroeide schisispatiënt biedt een osteotomie (doorsnijden van een stuk bot) van de bovenkaak volgens Le Fort I, II of III een goede oplossing.

De behandeling van een schisispatiënt door de specialisten van het schisisteam richt zich op een harmonische ontwikkeling van het gelaat, occlusie en kaakrelatie, zonder prothetische oplossing. Gedurende de gehele behandelingsperiode kunnen de ouders of de patiënt zelf wensen ten aanzien van esthetisch functionele bijzonderheden van het aangezicht uiten. Littekens in het lipwit, een te korte bovenlip of de onregelmatige overgang tussen lipwit en liprood kunnen te allen tijde worden gecorrigeerd. Ook de passagestoornissen van de neus, veroorzaakt door de dikwijls aanwezige septumdeviatie (afwijking in de stand van het neustussenschot) en afwijkingen in de vorm van de uitwendige neus kunnen worden gecorrigeerd.

## Vragen

Het is belangrijk dat u juiste en duidelijke informatie krijgt. Met deze informatie beslist u, samen met uw MKA-chirurg, of u de behandeling laat doen. Heeft u na het gesprek met de MKA-chirurg en na het lezen van deze folder nog vragen, stel deze dan gerust. Schrijf uw vragen van tevoren op, zodat u niets vergeet.

Heeft u vragen of problemen of kunt u niet naar de afspraak komen, bel dan:

Polikliniek mond-, kaak- en aangezichtschirurgie (MKA-chirurgie)

Tijdens kantooruren van maandag t/m vrijdag

Spaarne Gasthuis (023) 224 00 80

Rode Kruis Ziekenhuis (0251) 265 697

Buiten de normale werktijden belt u de afdeling spoedeisende hulp

Spaarne Gasthuis locatie Haarlem Zuid (023) 224 48 80

Spaarne Gasthuis locatie Hoofddorp (023) 224 68 80

Rode Kruis Ziekenhuis (0251) 265 470

### Algemene adresgegevens

#### **Spaarne Gasthuis locatie Haarlem Zuid**

Boerhaavelaan 22, 2035RC Haarlem

**Telefoonnummer polikliniek:** (023) 224 00 80

**Telefoonnummer algemeen:** (023) 224 00 00

**Postadres:** Postbus 417, 2000 AK Haarlem

**Website algemeen:** [www.spaarnegasthuis.nl](http://www.spaarnegasthuis.nl)

**E-mail polikliniek:** [kaakchirzuid@spaarnegasthuis.nl](mailto:kaakchirzuid@spaarnegasthuis.nl)

#### **Spaarne Gasthuis locatie Hoofddorp**

Spaarnepoort 1, 2134 TM Hoofddorp

**Telefoonnummer polikliniek:** (023) 224 00 80

**Telefoonnummer algemeen:** (023) 224 00 00

**Postadres:** Postbus 770, 2130 AT Hoofddorp

**Website algemeen:** [www.spaarnegasthuis.nl](http://www.spaarnegasthuis.nl)

**E-mail polikliniek:** [polikaak@spaarnegasthuis.nl](mailto:polikaak@spaarnegasthuis.nl)

#### **Rode Kruis Ziekenhuis**

Vondellaan 13, 1942 LE Beverwijk

**Telefoonnummer polikliniek:** (0251) 26 56 97

**Telefoonnummer algemeen:** (0251) 26 55 55

**Postadres:** Postbus 1074, 1940 EB Beverwijk

**Website algemeen:** [www.rkz.nl](http://www.rkz.nl)

Op de locaties Heemstede en Haarlem Noord van het Spaarne Gasthuis zijn geen poliklinische voorzieningen van de afdeling mond-, kaak- en aangezichtschirurgie.

**Disclaimer** MKA Kennemerland spant zich in om de inhoud van deze patiënteninformatie zo vaak mogelijk te actualiseren en/of aan te vullen. Ondanks deze zorg en aandacht is het mogelijk dat inhoud onvolledig en/of onjuist is.

**Copyright** Alle rechten van intellectuele eigendom betreffende deze materialen liggen bij MKA Kennemerland. Kopiëren, verspreiden en elk ander gebruik van deze materialen is niet toegestaan zonder schriftelijke toestemming van MKA Kennemerland.

Met dank aan de NVMKA (Nederlandse Vereniging voor Mondziekten, Kaak- en Aangezichtschirurgie) voor het gebruik van de tekst.