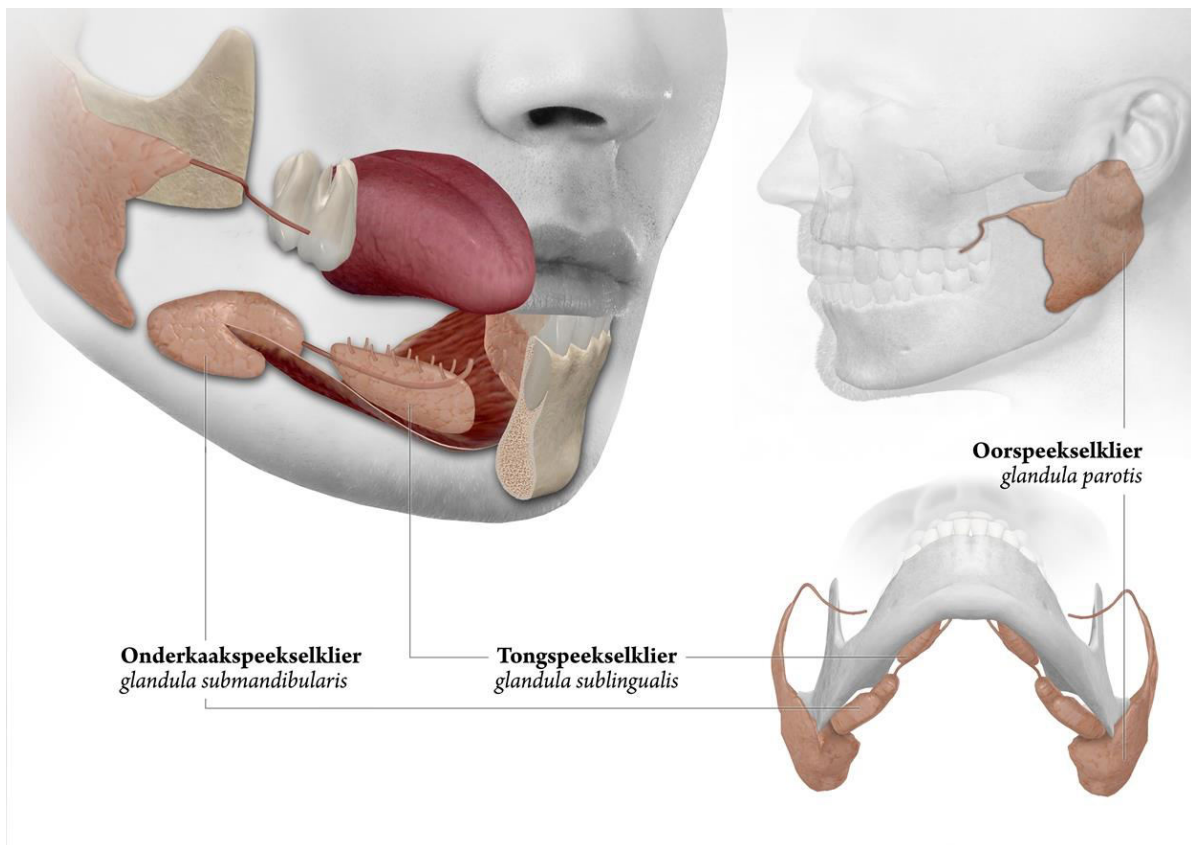


## Speekselklier tumoren



## Speekselklier tumoren

### **Wat is een speekselklier tumor?**

Een tumor (medische benaming voor zowel goed- als kwaadaardige 'zwellings') in de speekselklier komt niet vaak voor. In Nederland worden per jaar bij ongeveer 3 op de 100.000 mensen nieuwe tumoren in de speekselklieren gediagnosticeerd.

Speekselklier tumoren kunnen op elke leeftijd voorkomen en komen niet in alle speekselklieren even vaak voor. De meeste tumoren komen in de oorspeekselklier voor, gevolgd door de onderkaakspeekselklier.

Een speekselklier tumor is meestal goedaardig, maar kan ook kwaadaardig zijn.

Kwaadaardige speekselklier tumoren kunnen op iedere leeftijd voorkomen, echter vooral tussen het zestigste en vijfenzeventigste levensjaar.

In de grote speekselklieren uit een tumor zich als een pijnloze, geleidelijk in omvang toenemende, gladde zwelling die enkele maanden tot soms jaren kan bestaan. Een niet goed werkende speekselklier is zelden of nooit een klacht van een speekselklier tumor. Door de trage groei valt de afwijking de patiënt zelf niet of nauwelijks op. Het is niet ongebruikelijk dat de patiënt door mensen uit de omgeving op de afwijking wordt gewezen. Snelle groei en pijn wijzen meestal op kwaadaardigheid. Een afstaande oorlel kan wijzen op een tumor in de oorspeekselklier. Uitval van de een of meer takken van de aangezichtsnerf (nervus facialis) is een belangrijk uiting van een kwaadaardig tumor van de oorspeekselklier, met gestoorde spierfunctie van het gezicht tot gevolg. Ook een tumor van de ondertongspeekselklier uit zich vaak als een pijnloze zwelling van de mondbodem zonder andere klachten.

Tumoren van de kleine speekselklieren komen vooral in de bovenlip en het gehemelte voor; er is vaak sprake van een pijnloze zwelling. Door een tumor van de kleine speekselklieren van het gehemelte kan een gebitsprothese niet meer goed passen.

### **Hoe ontstaat een speekselklier tumor?**

De oorzaak voor het ontstaan van tumoren in de speekselklieren is onbekend. Bij sommige goedaardige tumoren (Warthin tumor) bestaat er een sterke relatie met roken.

### **Hoe wordt de diagnose gesteld?**

Bij het lichamelijk onderzoek is door de Mond-, Kaak- en Aangezichts chirurg (MKA-chirurg) de zwelling goed vast te stellen. Meestal is nader onderzoek noodzakelijk om de precieze grootte, de relatie met de omgeving en aard van de zwelling vast te kunnen stellen. Dan

wordt in eerste instantie vaak gekozen voor een echografisch onderzoek. Dit is een eenvoudig, pijnloos onderzoek met geluidsgolven, waarbij kan worden gezien hoe de tumor ten opzichte van de speekselklier ligt. Bij voorkeur wordt er tijdens dit onderzoek ook een punctie verricht. Met een dunne naald wordt uit de zwelling een heel klein stukje weefsel genomen. Dit weefsel wordt onder de microscoop bekeken door een patholoog. Op basis van dit onderzoek is het in de meeste gevallen al mogelijk om een uitspraak te doen over de aard van de zwelling. Hoewel de kans groot is dat het gaat om een goedaardige tumor, kan er ook sprake zijn van een kwaadaardig gezwel. Behandeling van kwaadaardige tumoren vindt over het algemeen plaats in specialistische centra. Soms wordt CT- en/of MRI-onderzoek uitgevoerd, waarbij in serie afbeeldingen worden gemaakt waarop de tumor en de relatie met de omgevende structuren kan worden beoordeeld.

### **Wat is de behandeling?**

Een tumor in een van de grote speekselklieren wordt chirurgisch verwijderd. Een tumor in de oorspeekselklier (glandula parotidea) zal behandeld worden door het uitvoeren van een oppervlakkige parotidectomie. Normaal speekselklierweefsel, waar de tumor ook in zit, wordt hierbij verwijderd. Daarbij wordt rekening gehouden met de aangezichtsenuw. Een tumor in de onderkaakspeekselklier (glandula submandibularis) zal vaak behandeld worden door het verwijderen van de gehele onderkaakspeekselklier. Een behandeling aan een tumor uitgaande van de kleine speekselklieren zal vaak bestaan uit lokale en beperkte verwijdering van de zwelling en is meestal goed te behandelen onder lokale verdoving. Het verwijderde weefsel wordt onder de microscoop onderzocht door een patholoog. Ongeveer een week na de operatie is de uitslag van dit onderzoek bekend.

### **Vragen**

Het is belangrijk dat u juiste en duidelijke informatie krijgt. Met deze informatie beslist u, samen met uw MKA-chirurg, of u de behandeling laat doen. Heeft u na het gesprek met de MKA-chirurg en na het lezen van deze folder nog vragen, stel deze dan gerust. Schrijf uw vragen van tevoren op, zodat u niets vergeet.

Heeft u vragen of problemen of kunt u niet naar de afspraak komen, bel dan:

Polikliniek mond-, kaak- en aangezichtschirurgie (MKA-chirurgie)

Tijdens kantooruren van maandag t/m vrijdag

Spaarne Gasthuis (023) 224 00 80

Rode Kruis Ziekenhuis (0251) 265 697

Buiten de normale werktijden belt u de afdeling spoedeisende hulp

Spaarne Gasthuis locatie Haarlem Zuid (023) 224 48 80

Spaarne Gasthuis locatie Hoofddorp (023) 224 68 80

Rode Kruis Ziekenhuis (0251) 265 470

### Algemene adresgegevens

#### **Spaarne Gasthuis locatie Haarlem Zuid**

Boerhaavelaan 22, 2035RC Haarlem

**Telefoonnummer polikliniek:** (023) 224 00 80

**Telefoonnummer algemeen:** (023) 224 00 00

**Postadres:** Postbus 417, 2000 AK Haarlem

**Website algemeen:** [www.spaarnegasthuis.nl](http://www.spaarnegasthuis.nl)

**E-mail polikliniek:** [kaakchirzuid@spaarnegasthuis.nl](mailto:kaakchirzuid@spaarnegasthuis.nl)

#### **Spaarne Gasthuis locatie Hoofddorp**

Spaarnepoort 1, 2134 TM Hoofddorp

**Telefoonnummer polikliniek:** (023) 224 00 80

**Telefoonnummer algemeen:** (023) 224 00 00

**Postadres:** Postbus 770, 2130 AT Hoofddorp

**Website algemeen:** [www.spaarnegasthuis.nl](http://www.spaarnegasthuis.nl)

**E-mail polikliniek:** [polikaak@spaarnegasthuis.nl](mailto:polikaak@spaarnegasthuis.nl)

#### **Rode Kruis Ziekenhuis**

Vondellaan 13, 1942 LE Beverwijk

**Telefoonnummer polikliniek:** (0251) 26 56 97

**Telefoonnummer algemeen:** (0251) 26 55 55

**Postadres:** Postbus 1074, 1940 EB Beverwijk

**Website algemeen:** [www.rkz.nl](http://www.rkz.nl)

Op de locaties Heemstede en Haarlem Noord van het Spaarne Gasthuis zijn geen poliklinische voorzieningen van de afdeling mond-, kaak- en aangezichtschirurgie.

**Disclaimer** MKA Kennemerland spant zich in om de inhoud van deze patiënteninformatie zo vaak mogelijk te actualiseren en/of aan te vullen. Ondanks deze zorg en aandacht is het mogelijk dat inhoud onvolledig en/of onjuist is.

**Copyright** Alle rechten van intellectuele eigendom betreffende deze materialen liggen bij MKA Kennemerland. Kopiëren, verspreiden en elk ander gebruik van deze materialen is niet toegestaan zonder schriftelijke toestemming van MKA Kennemerland.

Met dank aan de NVMKA (Nederlandse Vereniging voor Mondziekten, Kaak- en Aangezichtschirurgie) voor het gebruik van de tekst.