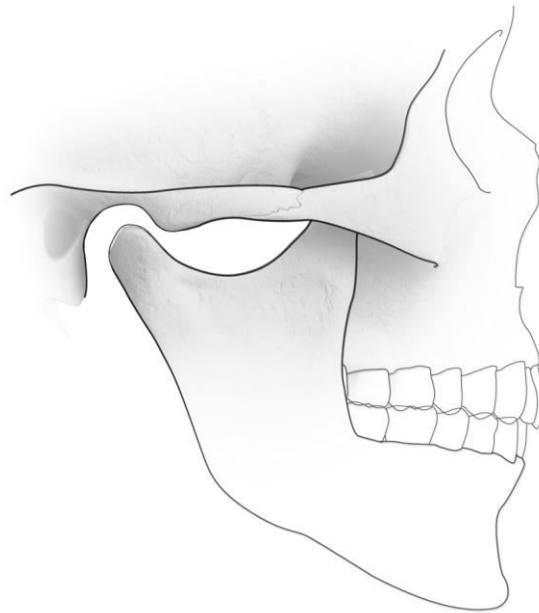


## Torus mandibularis



## Torus mandibularis

### **Wat is een torus mandibularis?**

Een torus mandibularis (mandibula = onderkaak) is een botuitwas (verhevenheid) aan de binnenzijde van de onderkaak, die meestal dubbelzijdig in het gebied van de kleine kiezen voorkomt. Het is niet echt een afwijking, maar meer een variatie op de normale anatomie. Het komt ongeveer bij 1% van de bevolking voor en wordt vaak pas boven het dertigste levensjaar geconstateerd. De grootte van de beenharde zwelling kan variëren van enkele millimeters tot enkele centimeters en de afwijking kan gelobd zijn. De torus mandibularis is bedekt met slijmvlies dat er normaal uitziet. Er zijn zelden of nooit klachten en meestal heeft de patiënt er zelf geen erg in.

### **Hoe ontstaat een torus mandibularis?**

De oorzaak is onbekend. Een torus mandibularis is aanvankelijk klein en kan in de loop van jaren langzaam in omvang toenemen.

### **Hoe wordt de diagnose gesteld?**

De diagnose kan vrijwel altijd met het blote oog worden gesteld. In de praktijk ontstaat nog wel een verwarring wanneer de patiënt de afwijking zelf ontdekt en er van overtuigd is dat die enkele weken geleden nog niet aanwezig was.

### **Wat is de behandeling?**

Behandeling van de zwelling is niet noodzakelijk. Chirurgische verwijdering is alleen noodzakelijk wanneer een torus mandibularis problemen oplevert bij het maken van een gedeeltelijk of volledig kunstgebit of het gebit los gaat zitten door het groter worden van de afwijking.

## Vragen

Het is belangrijk dat u juiste en duidelijke informatie krijgt. Met deze informatie beslist u, samen met uw MKA-chirurg, of u de behandeling laat doen. Heeft u na het gesprek met de MKA-chirurg en na het lezen van deze folder nog vragen, stel deze dan gerust. Schrijf uw vragen van tevoren op, zodat u niets vergeet.

Heeft u vragen of problemen of kunt u niet naar de afspraak komen, bel dan:

Polikliniek mond-, kaak- en aangezichtschirurgie (MKA-chirurgie)

Tijdens kantooruren van maandag t/m vrijdag

Spaarne Gasthuis (023) 224 00 80

Rode Kruis Ziekenhuis (0251) 265 697

Buiten de normale werktijden belt u de afdeling spoedeisende hulp

Spaarne Gasthuis locatie Haarlem Zuid (023) 224 48 80

Spaarne Gasthuis locatie Hoofddorp (023) 224 68 80

Rode Kruis Ziekenhuis (0251) 265 470

### Algemene adresgegevens

#### **Spaarne Gasthuis locatie Haarlem Zuid**

Boerhaavelaan 22, 2035RC Haarlem

**Telefoonnummer polikliniek:** (023) 224 00 80

**Telefoonnummer algemeen:** (023) 224 00 00

**Postadres:** Postbus 417, 2000 AK Haarlem

**Website algemeen:** [www.spaarnegasthuis.nl](http://www.spaarnegasthuis.nl)

**E-mail polikliniek:** [kaakchirzuid@spaarnegasthuis.nl](mailto:kaakchirzuid@spaarnegasthuis.nl)

#### **Spaarne Gasthuis locatie Hoofddorp**

Spaarnepoort 1, 2134 TM Hoofddorp

**Telefoonnummer polikliniek:** (023) 224 00 80

**Telefoonnummer algemeen:** (023) 224 00 00

**Postadres:** Postbus 770, 2130 AT Hoofddorp

**Website algemeen:** [www.spaarnegasthuis.nl](http://www.spaarnegasthuis.nl)

**E-mail polikliniek:** [polikaak@spaarnegasthuis.nl](mailto:polikaak@spaarnegasthuis.nl)

#### **Rode Kruis Ziekenhuis**

Vondellaan 13, 1942 LE Beverwijk

**Telefoonnummer polikliniek:** (0251) 26 56 97

**Telefoonnummer algemeen:** (0251) 26 55 55

**Postadres:** Postbus 1074, 1940 EB Beverwijk

**Website algemeen:** [www.rkz.nl](http://www.rkz.nl)

Op de locaties Heemstede en Haarlem Noord van het Spaarne Gasthuis zijn geen poliklinische voorzieningen van de afdeling mond-, kaak- en aangezichtschirurgie.

**Disclaimer** MKA Kennemerland spant zich in om de inhoud van deze patiënteninformatie zo vaak mogelijk te actualiseren en/of aan te vullen. Ondanks deze zorg en aandacht is het mogelijk dat inhoud onvolledig en/of onjuist is.

**Copyright** Alle rechten van intellectuele eigendom betreffende deze materialen liggen bij MKA Kennemerland. Kopiëren, verspreiden en elk ander gebruik van deze materialen is niet toegestaan zonder schriftelijke toestemming van MKA Kennemerland.

Met dank aan de NVMKA (Nederlandse Vereniging voor Mondziekten, Kaak- en Aangezichtschirurgie) voor het gebruik van de tekst.